

โรคเยื่อหุ้มสมองอักเสบอันเนื่องมาจากพยาธิตัวกลม *Angiostrongylus Cantonensis* Eosinophilic Meningitis due to *Angiostrongylus Cantonensis*

ญาณิศา นราพงษ์¹, นพคุณ ปักดีณรงค์^{2*}

Yanisa Narapong¹, Noppakun Pakdeenarong^{2*}

Received: 24 April 2016; Accepted: 24 June 2016

บทคัดย่อ

โรคเยื่อหุ้มสมองอักเสบอีโอซิโนฟิลิก (Eosinophilic meningitis) เป็นโรคที่สำคัญทางสาธารณสุขมาเป็นเวลายาวนาน เกิดขึ้นเนื่องจากการติดเชื้อพยาธิตัวกลม *Angiostrongylus cantonensis* ซึ่งพบการกระจายได้ทั้งในเอเชียตะวันออกเฉียงใต้และหมู่เกาะแปซิฟิก ส่วนประเทศไทยพบมากในประชากรของภาคตะวันออกเฉียงเหนือ ซึ่งมีรายงานพบพยาธิชนิดนี้ครั้งแรกในผู้ป่วยจากโรงพยาบาลพระมงกุฎเกล้าจำนวน 4 ราย โดยส่วนใหญ่คนที่เป็นโรคนี้เกิดจากรับประทานโฮสต์กึ่งกลาง (intermediate host) และโฮสต์พาราทีนิก (paratenic host) ที่ปรุงไม่สุก เช่น ก้อยหอย ก้อยกุ้ง หรือการรับประทานผักสดและดื่ม น้ำที่มีการปนเปื้อนตัวอ่อนของพยาธิ *Angiostrongylus cantonensis* โรคเยื่อหุ้มสมองอักเสบอีโอซิโนฟิลิก เป็นโรคที่เกิดจากการได้รับพยาธิระยะตัวอ่อน L3 จากโฮสต์ติดต่อดีที่ตัวอ่อนจะพัฒนาไปเป็นระยะ young adult ในระบบประสาทส่วนกลาง มีการสะสมของเม็ดเลือดขาวอีโอซิโนฟิล (Eosinophil) ผู้ป่วยที่ติดเชื้อพยาธิจะมีอาการปวดหัวอย่างรุนแรง เป็นไข้ อาเจียนพุ่ง คอแข็ง ตาพร่ามัว ท้องเสีย และปวดกล้ามเนื้อ เป็นต้น แต่ถ้ามมีการติดเชื้ออย่างรุนแรงสามารถนำไปสู่อาการเรื้อรังของโรคจนอาจทำให้เสียชีวิตได้ ซึ่งในปัจจุบันยังไม่มียาที่ใช้รักษาโดยตรง แต่จะรักษาตามอาการของผู้ป่วย ดังนั้นการให้ความรู้กับประชาชนเกี่ยวกับอันตรายในการรับประทานโฮสต์กึ่งกลางและโฮสต์พาราทีนิก แบบปรุงไม่สุกในแต่ละพื้นที่จึงเป็นประโยชน์ต่อการป้องกันและควบคุมของโรคเยื่อหุ้มสมองอักเสบจากพยาธิได้

คำสำคัญ: โรคเยื่อหุ้มสมองอักเสบ โฮสต์กึ่งกลาง โฮสต์พาราทีนิก *Angiostrongylus cantonensis*

Abstract

Eosinophilic meningitis is a persistent public health problem. The disease is caused by the *Angiostrongylus cantonensis* infection which has spread in Southeast Asia and the Pacific Islands including northeastern Thailand. There were 4 infected patients in Pramongkutklao hospital. Nearly all infected patients had eaten raw or undercooked intermediate hosts and paratenic hosts such as raw snails and shrimps, or contaminated vegetables and water that contain the infective 3rd stage larvae and then develop to young adults in the central nervous system resulting in white blood cells accumulation. The infected patients suffer headaches, fever, vomiting, blurred vision, diarrhea and muscle pain etc. If the serious infection leads to chronic disease, the patient will die. In the present, there is no specific medicine, but symptomatic treatments to alleviate the symptoms. Therefore, public awareness for the risks of eating raw or undercooked intermediate hosts or paratenic hosts is essential for prevention and control of Eosinophilic meningitis.

Keywords: Eosinophilic meningitis, Intermediate hosts, Paratenic hosts, *Angiostrongylus cantonensis*

¹ นิสิตปริญญาโท, ภาควิชาชีววิทยา, คณะวิทยาศาสตร์, มหาวิทยาลัยมหาสารคาม อำเภอกันทรวิชัย จังหวัดมหาสารคาม 44150

² ผู้ช่วยศาสตราจารย์, ภาควิชาชีววิทยา, คณะวิทยาศาสตร์, มหาวิทยาลัยมหาสารคาม อำเภอกันทรวิชัย จังหวัดมหาสารคาม 44150

¹ Graduate Students, Department of Biology, Faculty of Science, Mahasarakham University, Kantharawichai District, Mahasarakham Province 44150, Thailand.

² Assistant Professor, Department of Biology, Faculty of Science, Mahasarakham University, Kantharawichai District, Mahasarakham Province 44150, Thailand.

* Corresponding author, E-mail: noppakun241@gmail.com

บทนำ

โรคเยื่อหุ้มสมองอักเสบอีโอซิโนฟิลิก (Eosinophilic meningitis) ที่มีสาเหตุอันเนื่องมาจากการติดเชื้อพยาธิตัวกลม *Angiostrongylus cantonensis*¹ ผู้ป่วยจะมีภาวะเยื่อหุ้มสมองอักเสบภายหลังได้รับพยาธิเข้าสู่ร่างกาย และทำให้เกิดความผิดปกติเกิดขึ้นภายในสมอง จนกระทั่งแสดงอาการ เช่น แขนขาอ่อนแรง ปวดศีรษะ คลื่นไส้ อาเจียน ถ้ามีเลือดคั่งในสมองก็จะทำให้เสียชีวิตได้ พยาธิ *A. cantonensis* จัดอยู่ใน Family Metastromyloidae พยาธิชนิดนี้มีความสำคัญทางสาธารณสุขมาเป็นระยะเวลายาวนาน ซึ่งพบการระบาดได้ทั่วโลก (Figure 1) โดยเฉพาะในเอเชียตะวันออกเฉียงใต้และหมู่เกาะแปซิฟิก รวมทั้งในประเทศไทย^{2,3} โดยพยาธิชนิดนี้ถูกค้นพบตัวเต็มวัยครั้งแรกเมื่อปี พ.ศ. 2478 ที่เส้นเลือดแดงของปอด และหัวใจห้องขวาของหนูบ้าน ในมณฑลกว่างตุง ประเทศจีน ต่อมาในปี พ.ศ. 2550 มีรายงานพบพยาธิชนิดนี้ในสมองและเยื่อหุ้มสมองของคนที่เสียชีวิตจากอาการปวดหัวอย่างรุนแรง⁴ ซึ่งมีรายงานพบผู้ป่วยโรคเยื่อหุ้มสมองอักเสบทั่วโลกมากกว่า 827 ราย โดยจำนวน 337 รายพบในประเทศไทย³ ขณะที่ในประเทศไทยมีรายงานพบพยาธิชนิดนี้ครั้งแรกในผู้ป่วยจากโรงพยาบาลพระมงกุฎเกล้าจำนวน 4 ราย ซึ่งตรวจพบจำนวนเซลล์เม็ดเลือดขาวชนิด eosinophil ในน้ำไขสันหลังสูง (eosinophilic

pleocytosis)⁵ และต่อมามีรายงานพบพยาธิ *A. cantonensis* ในตาผู้ป่วยซึ่งนับเป็นรายแรกของโลก⁶ และนอกจากนั้นยังมีรายงานว่าพยาธิ *A. cantonensis* ทำให้เกิดภาวะเยื่อหุ้มสมองอักเสบ^{7,8,9,10} โดยผู้ป่วยส่วนใหญ่มาเป็นประชากรทางภาคตะวันออกเฉียงเหนือของประเทศไทย^{11,12} ซึ่งสาเหตุส่วนใหญ่ของโรคเกิดจากการรับประทานโฮสต์กึ่งกลาง (intermediate hosts) และโฮสต์ข้างเคียง (paratenic hosts) แบบดิบหรือปรุงไม่สุก เช่น ก้อยหอย ปลา กุ้ง ส้มตำปู และก้อยปลา เป็นต้น โดยผู้ป่วยที่ได้รับเชื้อพยาธิจะมีไข้ และปวดศีรษะอย่างรุนแรงในสัปดาห์แรกที่ติดเชื้อ และอาการข้างเคียง เช่น ตาพร่ามัว กล้ามเนื้ออ่อนแรง เวียนศีรษะ และคลื่นไส้ อาเจียน เป็นต้น ขณะที่ความรุนแรงของโรคขึ้นอยู่กับจำนวนพยาธิและภูมิคุ้มกันร่างกายของแต่ละบุคคล และอาจทำให้ผู้ป่วยพิการหรือเสียชีวิตได้¹³

ดังนั้นบทความวิชาการนี้จะทำให้ทราบถึงอาการของโรคเยื่อหุ้มสมองอักเสบที่เกิดจากพยาธิ *A. cantonensis* วงจรชีวิต อาการของโรค รวมถึงวิธีป้องกันการติดโรค และเพื่อตระหนักถึงการบริโภคอาหารที่ปรุงสุก ซึ่งข้อมูลนี้จะเป็นประโยชน์ทางสาธารณสุขในประเทศไทยในการป้องกันการติดเชื้อพยาธิชนิดนี้ต่อไปในอนาคต

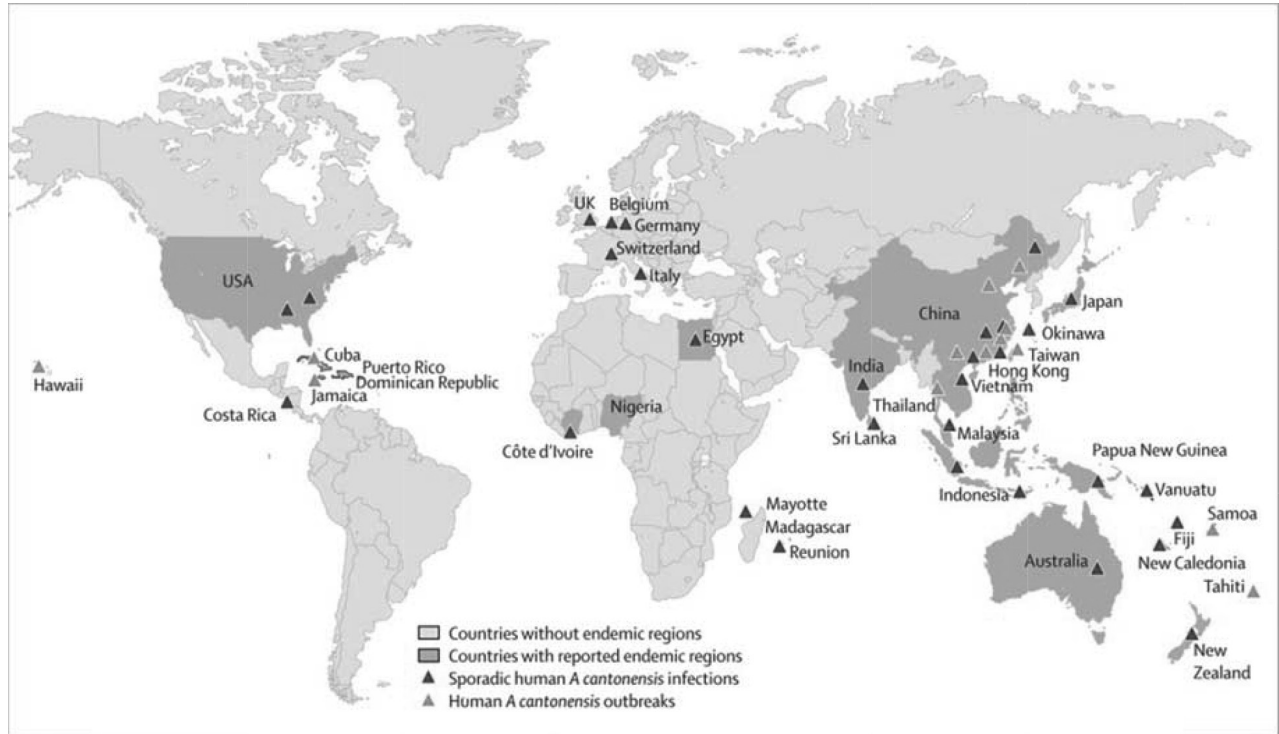


Figure 1 Distribution of Eosinophilic meningitis outbreaks worldwide.¹¹

ระบาดวิทยาของโรคเยื่อหุ้มสมองอักเสบในประเทศไทย

ในประเทศไทยมีประชากรป่วยด้วยโรคเยื่อหุ้มสมองอักเสบที่มีสาเหตุจากพยาธิตัวกลม *A. cantonensis* สูงขึ้นในแต่ละปี โดยจากการสำรวจประชากรที่ป่วยด้วยโรคเยื่อหุ้มสมองอักเสบในปี พ.ศ. 2511 จาก 37 จังหวัด พบผู้ป่วยด้วยโรคนี้มากสุดในประชากรของภาคตะวันออกเฉียงเหนือ ซึ่งจากการศึกษาอัตราการเป็นโรคพบอย่างน้อย 18.6-20 คนต่อประชากร 1,000 คน¹⁴ และต่อมามีรายงานจากนายแพทย์ วีรจิตต์ โชติมงคล พบอัตราการเป็นโรคนี้ในเพศชายต่อเพศหญิง 1.38: 1 และพบบ่อยในอายุ 20-39 ปี¹⁵ ในปีเดียวกันมีรายงานพบผู้ป่วยจำนวน 355-1139 รายต่อปี¹⁶ และในปี พ.ศ. 2540-2544 พบผู้ป่วยจำนวน 431-1386 รายต่อปี¹⁷ นอกจากนี้ยังมีรายงานการศึกษาผู้ป่วยในโรงพยาบาลศรีนครินทร์ คณะแพทยศาสตร์ มหาวิทยาลัยขอนแก่น ที่เข้ารับการรักษาอาการเยื่อหุ้มสมองอักเสบ ในปี พ.ศ.2529 และ 2530 จำนวน 65 และ 87 รายต่อปี ตามลำดับ ขณะที่มียารายงานของสำนักงานควบคุมโรคติดต่อเขต 6 จังหวัดขอนแก่น ตั้งแต่ปี พ.ศ. 2542-2543 พบผู้ป่วยจำนวน 323-733 รายต่อปี โดยสรุปโรคนี้พบได้ในทุกเพศและทุกช่วงอายุซึ่งจะพบในเพศชายมากกว่าเพศหญิง อีกทั้งยังพบว่าโรคนี้จะมีความสัมพันธ์ทางอ้อมกับปริมาณน้ำฝนซึ่งเกี่ยวข้องกับภาระของหอยที่เป็นโฮสต์กึ่งกลาง โดยพบอัตราการเป็นโรคภายหลังจากฝนตกชุกแล้วประมาณ 1-2 เดือน และพบโรคนี้ได้ในทุกอาชีพแต่จะพบมากในเกษตรกรเพราะมีโอกาสรับประทานอาหารที่นำเชื้อมากกว่าอาชีพอื่น และมีรายงานการพบผู้ป่วยอย่างต่อเนื่อง ดังเช่น ในปี ค.ศ. 2000-2004 พบผู้ป่วยที่เป็นโรคเยื่อหุ้มสมองอักเสบจำนวน 5 คน ซึ่งเป็นเพศชายทั้งหมดดอายุอยู่ระหว่าง 28-35 ปี อาการที่พบ คือ มีไข้สูง ปวดหัว และตึงที่คอ โดยผู้ป่วยมีประวัติการรับประทานตะกวดเมื่อ 10 วันก่อนเกิดอาการ¹⁸

รายละเอียดของพยาธิ *A. cantonensis*

พยาธิ *A. cantonensis* มีโฮสต์เฉพาะ (definitive host) ในทางธรรมชาติ คือ สัตว์ฟันแทะ เช่น หนูบ้าน และหนูป่า ในสกุล *Rattus*, *Bandicota* และ *Melomys* ซึ่งในประเทศไทยมีรายงานพบคือ หนูท่อ (*R. norvegicus*) หนูท้องขาว (*R. rattus*) หนูฟันขาวเล็ก (*Berylmys berdmorei*) หนูพุกใหญ่ (*B. indica*) และหนูพุกเล็ก (*B. savilei*)¹⁹ ส่วนโฮสต์กึ่งกลาง (intermediate host) ในธรรมชาติ คือ หอยทากบก ได้แก่ หอยทากลาย (*Achatina fulica*) หอยน้ำจืด ได้แก่ หอยโข่ง (*Pila spp.*) และหอยขม (*Filopaludina spp.*) ทาก ได้แก่ *Veronicella spp.* ส่วนโฮสต์พาราทีนิกหรือโฮสต์ข้างเคียง (paratenic host) ที่สำคัญได้แก่ กุ้งน้ำจืด (*Macrobrachium*

spp.) ปูชน (*Eriocheir japonicus*) กบ คางคก ลูกอ๊อด และตะกวด เป็นต้น ซึ่งเคยมีรายงานจากการตรวจตะกวดที่ได้จากจังหวัดลำปาง พิชญ์โลก กำแพงเพชร ตาก และปราจีนบุรี พบตัวอ่อนพยาธิ *A. cantonensis* ในตะกวดทุกตัว²⁰ และมีรายงานพบพยาธิชนิดนี้ใน 5 จังหวัด ได้แก่ อุบลราชธานี อุดรธานี กาฬสินธุ์ ชัยภูมิ และขอนแก่น ซึ่งพบในหนูท่อดคิดเป็นร้อยละ 3.8 และหนูพุกใหญ่คิดเป็นร้อยละ 1.4²¹ และมีรายงานพบในหนู (rat) ที่จังหวัดเชียงใหม่ คิดเป็นร้อยละ 42.11²²

รูปร่างลักษณะของพยาธิ *A. cantonensis*

ตัวเต็มวัยมีลำตัวเรียวยาวเลี้ยวปลายนด้านหัวกลมมน ผนังลำตัวเรียบแต่มีรอยขีดขวางจางๆ ตลอดลำตัว มีริมฝีปาก 3 อัน แต่ละริมฝีปากมี papillae 1 คู่ ไม่มี buccal capsule ปากเปิดตรงสู่หลอดอาหารซึ่งเป็นแบบ filariform ลำไส้เป็นท่อตรงทอดยาวตลอดลำตัว โดยเปิดออกที่รูเปิดร่วมของทวารหนักกับอวัยวะสืบพันธุ์ (cloaca)²³ พยาธิเพศผู้ขนาด 6-19x0.26 มิลลิเมตร ที่ปลายหางมี bursa มีลักษณะคล้ายรูปไต และมี spicule 1 คู่ (Figure 2B) ส่วนพยาธิเพศเมีย ขนาด 21-25x0.6 มิลลิเมตร ขณะมีชีวิตอยู่จะเห็นมดลูกสีขาวขุ่นสองข้างพันล้อมรอบลำไส้สีแดงซึ่งเต็มไปด้วยเลือด คล้ายกับเครื่องหมายของร้านตัดผม (barber's pole) ปลายหางแหลม (Figure 2A) ทวารหนักเปิดใกล้ปลายนหาง และไข่มีขนาดประมาณ 70-79 ไมโครเมตร เปลือกบางใสคล้ายไข่ของพยาธิปากขอ ไข่จะติดอยู่ตามเส้นเลือดฝอยในปอดและเจริญไปเป็นตัวอ่อนระยะที่ 1 ต่อไป โดยที่ตัวอ่อนพยาธิ *A. cantonensis* มีทั้งหมด 5 ระยะ ซึ่งระยะติดต่อก็คือ ตัวอ่อนระยะที่ 3 ซึ่งจะพบได้ในโฮสต์กึ่งกลางและโฮสต์ข้างเคียง²⁴

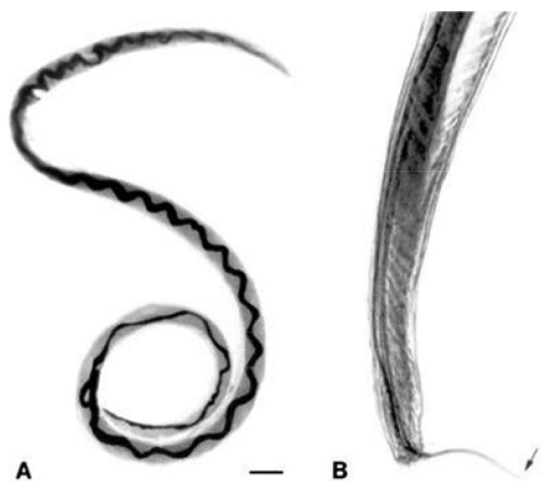


Figure 2 *Angiostrongylus cantonensis* adult female (A) indicated by barber's pole and male worms (B) showing spicules (arrow).¹²

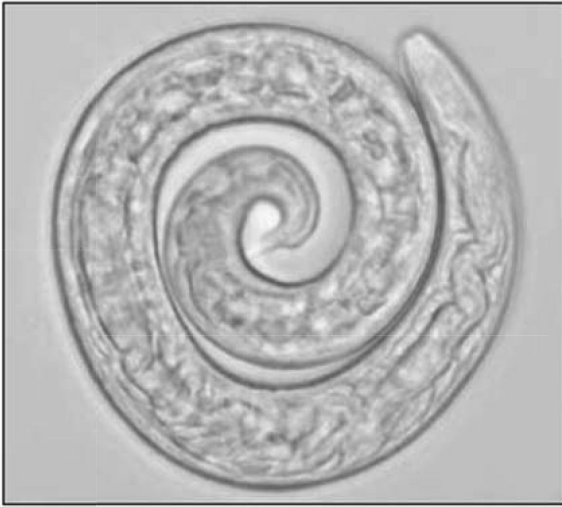

Figure 3 The 3rd larva of *A. cantonensis*²⁶

วงจรชีวิต

พยาธิ *A. cantonensis* ต้องการโฮสต์กึ่งกลางสำหรับให้ตัวอ่อนพยาธิเจริญเติบโต ตัวเต็มวัยพยาธิเพศผู้และเพศเมียอาศัยอยู่ที่เส้นเลือดแดงในปอดและหัวใจห้องขวาของหนู ภายหลังจากพยาธิเจริญเติบโตผสมพันธุ์ประมาณวันที่ 39-40 วางไข่ที่เส้นเลือดฝอยในปอด ไข่จะเจริญเป็นตัวอ่อนระยะที่ 1 ไซผ่านถุงลมปอดไปตามทางเดินของระบบหายใจสู่คอหอย และถูกกลืนเข้าสู่ระบบทางเดินอาหารปนไปกับอุจจาระของโฮสต์เฉพาแล้วตกสู่พื้นดิน หอยซึ่งเป็นโฮสต์กึ่งกลาง ได้รับตัวอ่อนพยาธิระยะที่ 1 เข้าไปโดยการกินหรือตัวอ่อนของพยาธิไชเข้าไปเองทาง foot pad²⁵ จะเจริญไปเป็นตัวอ่อนระยะที่ 2 และที่ 3 ภายในเวลา 7-9 วัน และ 12-16 วัน ภายหลังจากติดเชื้อตามลำดับ จากการศึกษาในโฮสต์กึ่งกลางพบว่าในหอยทากลาย (*Achatina fulica*) พบตัวอ่อนระยะติดต่อยู่ที่ mantle 85% อยู่ที่ไต 11% และที่เหลือพบอยู่ตามอวัยวะต่าง ๆ ส่วนหอยโข่ง (*Pila ampullacea*) จะพบตัวอ่อนระยะติดต่อกมากที่สุดที่ foot pad และ mantle ตัวอ่อนระยะที่ 3 เป็นระยะติดต่อสำหรับโฮสต์เฉพา เมื่อโฮสต์เฉพาได้รับตัวอ่อนระยะที่ 3 (Figure 3) โดยการกินตัวอ่อนจะไชผนังลำไส้เล็กเข้าสู่กระแสเลือดมาถึงระบบประสาทส่วนกลางภายในเวลา 2 วัน ตัวอ่อนพยาธิเดินทางไปยัง olfactory lobe และ cerebral hemisphere และลอกคราบครั้งที่ 3 เจริญเป็นตัวอ่อนระยะที่ 4 ภายในเวลา 4-6 วัน ภายหลังจากติดเชื้อจุดสุดท้ายของพยาธิที่เคลื่อนที่มาอยู่ในสมองคือบริเวณ subarachnoid space ต่อมาภายใน 7-10 วัน ภายหลังจากติดเชื้อจะลอกคราบกลายเป็นตัวอ่อนระยะที่ 5 หรือ young adult โดยตัวอ่อนระยะที่ 5 จะสลัดคราบที่หุ้มในบริเวณ subarachnoid space ในวันที่ 26-29 ภายหลังจาก

การติดเชื้อตัวอ่อนระยะที่ 5 จะเดินทางมาถึงหลอดเลือดแดงที่ปอดเจริญเป็นพยาธิตัวเต็มวัย (Figure 4) ส่วนมากจะเจริญเต็มที่อยู่ในหลอดเลือดแดงที่ปอด แต่มีตัวเต็มวัยเพศผู้บางตัวอาจจะเจริญเต็มที่อยู่ใน subarachnoid space ระยะเวลาตั้งแต่โฮสต์ได้รับตัวอ่อนระยะติดต่อกจนกระทั่งตรวจพบตัวอ่อนระยะที่ 1 ในอุจจาระ ประมาณ 42-45 วัน²⁶

ส่วนคนนั้นจัดเป็นโฮสต์บังเอิญ (accidental host) เมื่อได้รับตัวอ่อนระยะที่ 3 เข้าไป ตัวอ่อนจะเดินทางไปยังสมองเช่นเดียวกับกับหนู แต่ไม่สามารถเจริญเป็นตัวเต็มวัยได้ จะหยุดการเจริญเติบโตที่ตัวอ่อนระยะที่ 4 และตัวอ่อนระยะ young adult และมีชีวิตอยู่ได้เพียง 1-2 เดือน พยาธิก็จะตายไป ส่วนใหญ่พยาธิจะอยู่ในช่องเยื่อหุ้มสมอง น้ำไขสันหลังและสมอง มีเพียงส่วนน้อยที่พยาธิจะไชกลับเข้าระบบเส้นเลือดดำหัวใจ²⁷ นอกจากนี้พยาธิอาจไม่กลับสู่ระบบหลอดเลือดดำหลังจากออกจากเยื่อหุ้มสมอง แต่จะเคลื่อนที่ไปตามเยื่อหุ้มสมองทำให้เกิดพยาธิสภาพในสมองและเคลื่อนที่เข้าสู่ลูกตาหรือไชไปตามเนื้อเยื่อรอบๆ ลูกตาทำให้สามารถพบพยาธิได้จากน้ำไขสันหลัง และตาผู้ป่วย³

อาการของโรค

เมื่อได้รับตัวอ่อนระยะติดต่อระยะแรกอาจมีอาการทางระบบทางเดินอาหาร เช่น ปวดท้อง คลื่นไส้ อาเจียน เมื่อพยาธิเดินทางมาถึงระบบประสาทแล้วจะเกิดเป็นกลุ่มอาการเยื่อหุ้มและสมองอักเสบ คือปวดศีรษะ มีลักษณะปวดบริเวณหน้าผากและขมับทั้งสองข้างร่วมกับอาการคอแข็ง วิงเวียนศีรษะ เกร็งตามกล้ามเนื้อ³ นอกจากนี้อาจพบอาการสูญเสียการทรงตัวขณะนั่งหรือยืนได้ (Figure 5) ซึ่งทำให้แยกจากโรคติดเชื้อปรสิตอื่นๆ ยกกลุ่มอาการโรคเยื่อหุ้มและสมองอักเสบได้แก่ โรค cysticercosis, gnathostomiasis และ trichinosis เป็นต้น พบว่าในกระแสเลือดมีจำนวนเม็ดโลหิตขาวเพิ่มขึ้น โดยเฉพาะชนิด eosinophil การตรวจน้ำไขสันหลังอาจไม่พบการเพิ่มขึ้นของเม็ดเลือดขาวเหมือนการติดเชื้ออื่นๆ แต่จะเพิ่มขึ้นของเม็ดเลือดขาวชนิด eosinophil แทน แต่อย่างไรก็ตามเม็ดเลือดขาวชนิดนี้อาจจะตรวจไม่พบในช่วงเริ่มต้นของการติดเชื้อ โดยทั่วไปอาการป่วยจะหายไปเอง เพราะว่าพยาธิไม่สามารถอาศัยอยู่ได้นานในร่างกายมนุษย์จึงไม่มีวิธีรักษาที่เฉพาะเจาะจง อย่างไรก็ตามอาการรุนแรงของโรคอาจทำให้ผู้ป่วยมีอาการทางประสาท หรือเสียชีวิต แต่มักพบได้น้อย พยาธิชนิดนี้อาจซ่อนไชไปที่ลูกตาทำให้มองไม่ชัด ถ้าส่องตาด้วยกล้องตรวจตาจะพบพยาธิในลูกตา²⁸

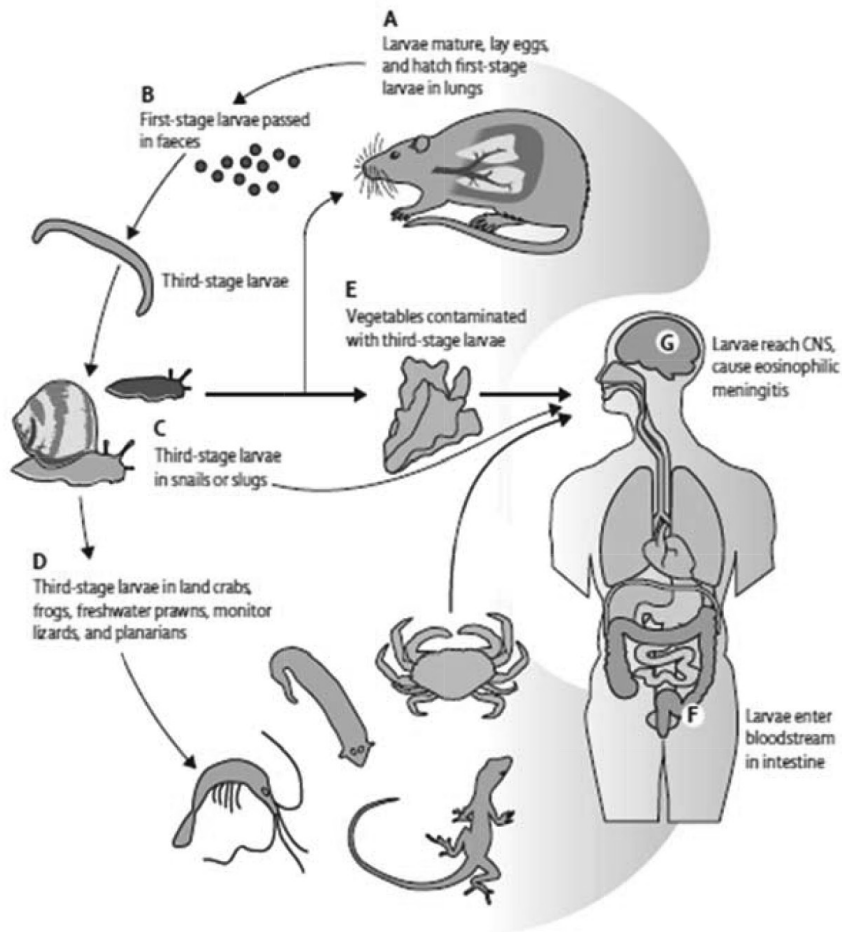


Figure 4 Life cycle of *A. cantonensis* ¹¹

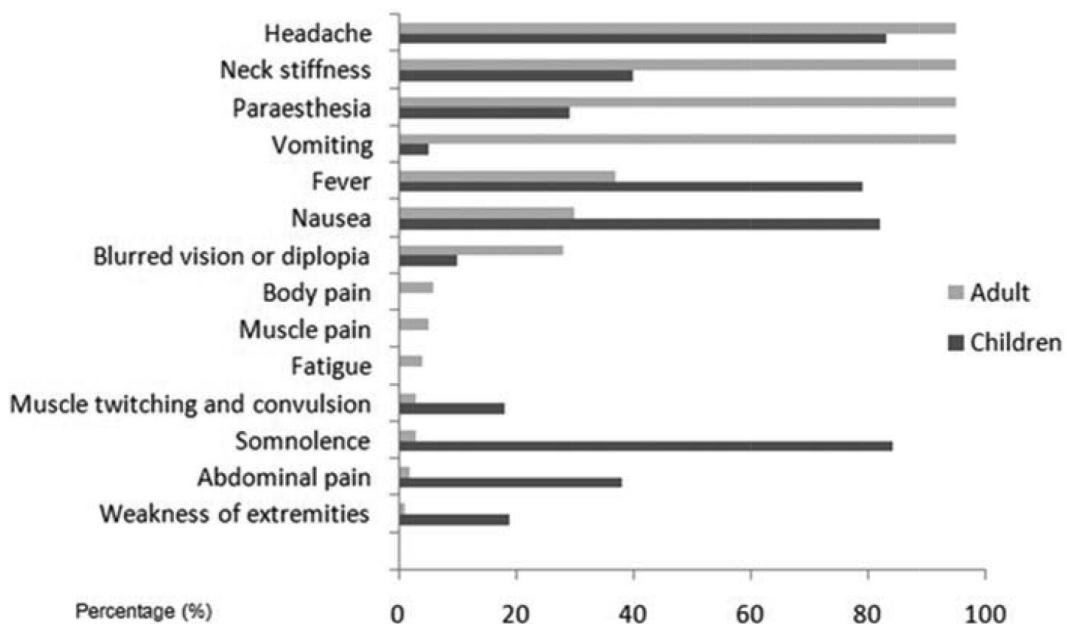


Figure 5 Clinical symptoms and signs of human angiostrongyliasis with eosinophilic meningitis Data are summarised from references reported in Thailand, Taiwan, mainland China, and the USA³

พยาธิกำเนิดและพยาธิสภาพ

โรคเยื่อหุ้มสมองอักเสบจะเกิดเมื่อพยาธิเดินทางมาถึงสมอง เกิดการลอกคราบเป็นตัวอ่อนระยะที่ 4 ทั้งคราบ (sheath) ไข่ที่สมอง ซึ่งจะมีปฏิกิริยากับร่างกายโฮสต์อย่างรุนแรง เกิดมี cellular reaction รอบๆ คราบ อาการจะรุนแรงขึ้นเมื่อพยาธิเจริญเป็นตัวอ่อนระยะที่ 5 เนื่องจากพยาธิตัวใหญ่ขึ้น เยื่อหุ้มสมองจะหนาและขุ่นขาว (Figure 6) โดยเฉพาะบริเวณฐานสมองส่วนหน้าและสมองส่วนหลัง นอกจากนี้ยังพบจุดเลือดออกของเยื่อหุ้มสมองส่วน subdural และ subarachnoid บริเวณส่วน cortex (Figure 7) ของสมองบางครั้งอาจพบพยาธิที่บริเวณเยื่อหุ้มสมองส่วน subdural หรือ subarachnoid²⁹

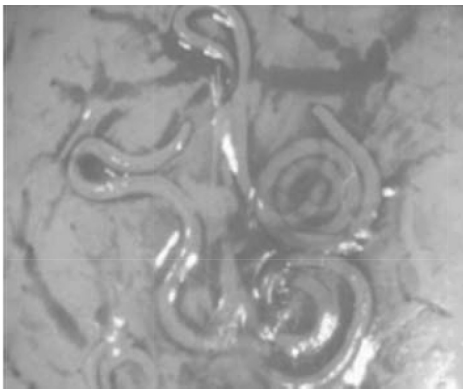


Figure 6 *A. cantonensis* in brain³⁰

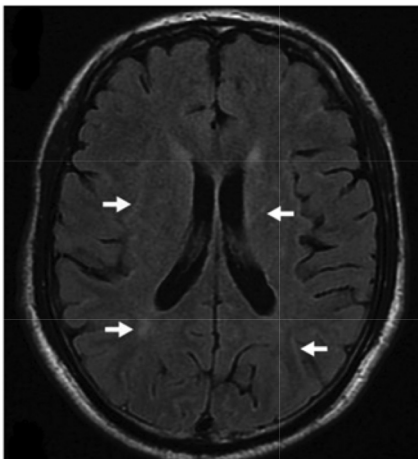


Figure 7 MRI of the brain shows lesions (arrows) caused by migratory *A. cantonensis*.³¹

การวินิจฉัย

การวินิจฉัยที่แน่นอนที่สุดคือ การตรวจพบตัวอ่อนพยาธิระยะที่ 4-5 ที่วัยยะต่างๆ เช่น ลูกตา หรือน้ำไขสันหลัง แต่มีโอกาสพบได้น้อยมาก ดังนั้นการวินิจฉัยภาวะเยื่อหุ้มสมองอักเสบที่มีสาเหตุจากพยาธิ *A. cantonensis* จึง

เป็นการวินิจฉัยโดยอาศัยอาการทางคลินิกเป็นหลัก ร่วมกับการตรวจน้ำไขสันหลังพบ eosinophil มากกว่าร้อยละ 25 หรือส่งตรวจทางภูมิคุ้มกันวิทยา น้ำเหลืองวิทยา เพื่อยืนยันการวินิจฉัย

ในรายที่ประวัติหรืออาการทางคลินิกไม่สามารถแยกได้แน่ชัด ซึ่งในปัจจุบันวิธีที่ได้ผลดีที่สุดคือ immunoblotting โดยตรวจหาระดับแอนติบอดีในซีรัมที่จำเพาะต่อแอนติเจนชนิดสารสกัดจากตัวอ่อนพยาธิ *A. cantonensis* ระยะ young adult เพศเมีย ที่มีน้ำหนักโมเลกุล 29 kDa³²

การป้องกัน

1. รับประทานอาหารที่ปรุงสุกโดยเฉพาะตัวกลางที่เสี่ยงต่อการเกิดโรค เช่น หอยโข่ง กุ้งน้ำจืด ปูนา กบ หรือตะกวด เพื่อป้องกันตัวอ่อนพยาธิ
2. กำจัดหนูซึ่งเป็นโฮสต์ธรรมชาติและโฮสต์กึ่งกลาง เช่น หอยทากที่พบในบริเวณบ้านหรือสวน เพื่อลดการกระจายของพยาธิ
3. ภายหลังจากปรุงอาหารที่ทำจากหอยโข่ง หอยทาก กุ้งน้ำจืด หรือตะกวด แล้วต้องล้างมือซ้นส้อมและถ้วย ชามให้สะอาดทุกครั้ง ก่อนลงมือรับประทานอาหาร
4. ล้างผักสดจนสะอาดหรือทำสุกก่อนรับประทาน

การรักษา

1. การรักษาเฉพาะ ในปัจจุบันยังไม่มี การรักษาเฉพาะ นายแพทย์สุทธิพันธุ์ จิตพิมลมาศและคณะได้ศึกษาผลของ albendazole เพื่อรักษา eosinophilic meningitis พบว่าไม่มีความแตกต่างในการรักษาอาการปวดศีรษะได้อย่างมีนัยสำคัญเมื่อเทียบกับยาหลอก¹⁸
2. การรักษาตามอาการ ได้แก่ การเจาะหลัง (lumbar puncture) การให้ยาแก้ปวด และการรักษาด้วยสเตียรอยด์ โดยจากการศึกษาในปี ค.ศ. 2006 พบว่าการให้ Mebendazole ขนาด 10 มิลลิกรัมต่อวัน ร่วมกับ prednisolone ขนาด 60 มิลลิกรัมต่อวัน เป็นเวลา 2 สัปดาห์ ซึ่งสามารถทำให้ผู้ป่วยหายปวดศีรษะได้เร็วขึ้นเมื่อเทียบกับยาหลอก โดยไม่พบผลข้างเคียงที่รุนแรง³¹ นอกจากนี้ยังมีรายงานการรักษาด้วยสเตียรอยด์ร่วมกับยา mebendazole โดยในผู้ป่วยแรงงานชาวไทยที่เดินทางไปทำงานที่ประเทศไต้หวันก็พบว่าได้ผลดีเช่นกัน
3. การรักษาผู้ป่วยที่มีตัวอ่อนพยาธิที่ลูกตาสามารถทำการรักษาโดยผ่าตัดหรือยิงเลเซอร์³³

สถานการณ์ปัจจุบัน

ในประเทศไทยจากข้อมูลเฝ้าระวังโรคปี พ.ศ. 2557-2559 พบประชากรในภาคตะวันออกเฉียงเหนือป่วยเป็นโรคเยื่อหุ้มสมองอักเสบ โดยจากข้อมูลในปี พ.ศ. 2557 พบผู้ป่วย 208 ราย จาก 24 จังหวัด คิดเป็นร้อยละ 0.32 ต่อแสนประชากร อัตราส่วนเพศชายต่อเพศหญิง 1: 0.63 กลุ่มอายุที่พบมากที่สุดคือ ช่วงอายุ 35-44 ปี คิดเป็นร้อยละ 35-44 ปี คิดเป็นร้อยละ 26.44 อายุ 45-54 ปี คิดเป็นร้อยละ 22.60 อายุ 25-34 ปี คิดเป็นร้อยละ 14.90 ซึ่งอาชีพเกษตรกรมีอัตราการป่วยด้วยโรคเยื่อหุ้มสมองอักเสบสูงสุด คิดเป็นร้อยละ 47.1 และจังหวัดที่มีอัตราการป่วยสูงสุด คือ จังเลย คิดเป็นร้อยละ 10.80 รองลงมาคือ มุกดาหาร คิดเป็นร้อยละ 2.33 หนองบัวลำภู คิดเป็นร้อยละ 1.78 กาฬสินธุ์ คิดเป็นร้อยละ 1.73 และชัยภูมิ คิดเป็นร้อยละ 1.69 ขณะที่ในปี พ.ศ. 2558 พบผู้ป่วย 166 ราย จาก 19 จังหวัด คิดเป็นร้อยละ 0.25 จังหวัดที่มีอัตราการป่วยสูงสุด คือ จังหวัดเลย คิดเป็นร้อยละ 14.18 รองลงมาคือ มุกดาหาร คิดเป็นร้อยละ 1.73 ร้อยเอ็ด คิดเป็นร้อยละ 1.07 ชัยภูมิ และหนองคาย คิดเป็นร้อยละ 0.97³³

สรุป

โรคเยื่อหุ้มสมองอักเสบมีสาเหตุมาจากการติดเชื้อพยาธิตัวกลม *A. cantonensis* พบว่าระบาดทั่วโลกโดยเฉพาะในเอเชียตะวันออกเฉียงใต้และหมู่เกาะแปซิฟิกรวมทั้งในประเทศไทย โดยเฉพาะในประชากรของภาคตะวันออกเฉียงเหนือ โดยมีโฮสต์จำเพาะ คือ สัตว์ฟันแทะ เช่น หนูบ้านและหนู และโฮสต์กึ่งกลาง ในธรรมชาติ คือ หอยทากบกและหอยน้ำจืด และโฮสต์ข้างเคียง เช่น กุ้งน้ำจืด กบ คางคก ลูกอ๊อด เป็นต้น คนติดโรคพยาธินี้จากการรับประทานโฮสต์กึ่งกลางหรือโฮสต์พาราที่นิ่มที่มีตัวอ่อนระยะติดต่อโดยไม่ปรุงให้สุก หรือตัวอ่อนพยาธิอาจจะออกจากหอยติดอยู่กับก้อนเมือก และปนเปื้อนกับผักเมื่อรับประทานผักสดที่ล้างไม่สะอาดจะทำให้ติดเชื้อได้ โดยความรุนแรงของโรคอาจทำให้ผู้ป่วยเสียชีวิตได้

ดังนั้นวิธีการป้องกันการเกิดโรคเยื่อหุ้มสมองอักเสบที่ดีที่สุด คือ การรับประทานอาหารที่ปรุงสุก และกำจัดหนูที่เป็นแหล่งกักตุนเชื้อโรค

เอกสารอ้างอิง

1. T seng YT, T sai HC, Sy CL, Lee SS, Wann SR, Wang YH, et al. Clinical manifestations of eosinophilic meningitis caused by *Angiostrongylus cantonensis*: 18 years' experience in a medical center in southern Taiwan. J Microbiol Immunol Infect. 2011; 44: 382-9.
2. Kim DY, Stewart TB, Bauer RW, Mitchell M. *Parastrostrongylus (Angiostrongylus) cantonensis* now endemic in Louisiana wildlife. J Parasitol 2002; 88: 1024-6.
3. Wang QP, Lai DH, Zhu XQ, Chen XG, Lun ZR. Human angiostrongyliasis. Lancet Infect Dis. 2008; 8: 621-30.
4. Cross JH. *Angiostrongylus (Parastrostrongylus) cantonensis* in the western hemisphere. Southeast Asian J Trop Med Public Health. 2004; 35: 107-11.
5. Sawanyawisuth K, Takahashi K, Hoshuyama T, Senthong V, Limpawattana P, Intapan PM, et al. Clinical factors predictive of encephalitis caused by *Angiostrongylus cantonensis*. Am J Trop Med Hyg. 2009; 81: 698-701.
6. Prommindaraj K, Leelawong N, Pradatsundarasar A. Human agiostrongyliasis of the eye in Bangkok. Am J Trop Med Hyg. 1962; 19: 950-8.
7. Alto W. Human infections *Angiostrongylus cantonensis*. Pacific health dialog. 2001; 8: 178-82.
8. Hochberg NS, Park SY, Blackburn BG, Sejvar JJ, Gaynor K, Chung H, et al. Distribution of eosinophilic meningitis cases attributable to *Angiostrongylus cantonensis*, Hawaii. Emerg Infect Dis. 2007; 13: 1675-80.
9. Ali AB, Enden EVD, Gompel AV, Esbroeck MV. Eosinophilic meningitis due to *Angiostrongylus cantonensis* in a Belgian traveler. Travel Med Infect Dis. 2008; 6: 41-4.
10. Eamsobhana P and Yong HS. Immunological diagnosis of human angiostrongyliasis due to *Angiostrongylus cantonensis* (Nematoda: Angiostrongylidae). Int J Infect Dis. 2009; 13: 425-31.
11. Wang QP, Wu ZD, Wei J, Owen RL, Lun ZR. Human *Angiostrongylus cantonensis*: an update. Eur J Clin Microbiol Infect Dis. 2012; 31: 389-95.
12. Eamsobhana P. Angiostrongyliasis in Thailand: epidemiology and laboratory investigations. Hawaii J Med Public Health. 2013; 72: 28-32.
13. Graeff-Teixeira C, da Silva AC, Yoshimura K. Update on eosinophilic meningoencephalitis and its clinical

- relevance. Clin Microbiol Rev. 2009; 22: 322-48.
14. Punyagupta S, Bunnag T, Juttijudata P, Rosen L. Eosinophilic meningitis in Thailand. Epidemiology studies of 484 typical cases and the etiology role of *Angiostrongylus cantonensis*. Am J Trop Med Hyg. 1970; 19: 950-960.
 15. วีรจิตต์ โชติมงคล. เยื่อหุ้มสมองอักเสบและสมองอักเสบอีโอสิโนฟิลิกในผู้ใหญ่. ศรีนครินทร์เวชสาร. 2530; 251-56.
 16. กองระบาดวิทยา กระทรวงสาธารณสุข. รายงานการเฝ้าระวังโรค. 2530.
 17. กองระบาดวิทยา กระทรวงสาธารณสุข. รายงานการเฝ้าระวังโรค. 2540-2544.
 18. สุทธิพันธ์ จิตพิมลมาศ, วีรจิตต์ โชติมงคล, นิมิตร มรกต, อรรถสิทธิ์ เวชชาชีวะ, มณฑิยา พันธุ์เมธากุล, วงศ์วิวัฒน์ ทัศนียกุล และคณะ. รายงานการวิจัยฉบับสมบูรณ์ เรื่อง ผลการรักษา eosinophilic meningitis ที่เกิดจาก *Angiostrongylus cantonensis* ด้วย Albendazole: การศึกษาด้วยวิธี double blind placebocontrolled 2533.
 19. จำลอง ทัศนีสุต, ประเสริฐ เสตสุบรรณ, ประยงค์ ระดมยศ. การศึกษาพยาธิแองจิโอสโตรงไจลีส แคนโทเนนซิส ในหนูและในหอยในประเทศไทย. จพสท. 2508; 84: 158-75.
 20. Tasana S, Srisawangwong T, Sithithaworn P, Laha T, Andrew R. Prevalence and intensity with third stage larvae of *Angiostrongylus cantonensis* in mollusks from Northeast Thailand. Am J Trop Med Hyg 2009; 80: 983-7.
 21. Cross JH, Chen ER. Angiostrongyliasis, In: Murrell KD, Fried B, eds. Food-borne parasitic zoonoses. New York: Springer, 2007: 263-90.
 22. Thaenkham U, Pakdee W, Nuamtanong S, Maipanich W, Pubampen S, Sa-Nguankiat S, et al. Population structure of *Angiostrongylus cantonensis* (Nematoda: Metastrongylidae) in Thailand based on PCR-RAPD markers. Southeast Asian J Trop Med Public Health. 2012; 43: 567-73.
 23. Moreira VLC, Giese EG, Melo FTV, Simoes RO, Thiengo SC, Maldonado A, et al. Angiostrongyliasis in the Brazilian Amazon: Natural parasitism of *Angiostrongylus cantonensis* in *Rattus rattus* and *R. norvegicus*, and sympatric giant African land snails, *Achatina fulica*. Acta Tropica. 2013; 90-97.
 24. วันชัย มาลีวงษ์ เรื่อง พยาธิแองจิโอสโตรงไจลีส ในปรสิตวิทยาทางการแพทย์ : โปรโตซัวและหนอนพยาธิ. วันชัย มาลีวงษ์, ผิวพรรณ มาลีวงษ์, นิมิตร มรกต. บรรณาธิการ. ขอนแก่น: คณิงานาวิทยา, 2544: 369-377.
 25. Eamsobhana P and Tungtrongchitr A. Angiostrongyliasis in Thailand. In: *Foodborne helminthiasis in Asia*. (Editors N, Arizono JY, Chai Y, Nawa and Takahashi T) Chiba, The Federation of Asian Parasitologists, Japan. 2005; pp. 183-97.
 26. Vitta A, Polseela R, Nateworanart S, Tattiyapong M. Survey of *Angiostrongylus cantonensis* in rats and giant African land snails in Phitsanulok province, Thailand. Asian Pac J Trop Med. 2011; 4: 597-99.
 27. Yii CY. Clinical observations on eosinophilic meningitis and meningoencephalitis caused by *Angiostrongylus cantonensis* on Taiwan. Am J Trop Med Hyg. 1976; 25: 233-49.
 28. Tsai HC, Liu YC, Kunin CM, Lee SS, Chen YS, Lin HH, et al. Eosinophilic meningitis caused by *Angiostrongylus cantonensis*: report of 17 cases. Am J Med. 2001; 111:109-14.
 29. Chotmongkol V, Sawanyawisuth K, Thavornpitak Y. Corticosteroid treatment of eosinophilic meningitis. Clin Infect Dis. 2000; 31: 660-62.
 30. Maleewong W, Sombatsawat P, Intapan PM, Wongkham C, Chotmongkol V. Immunoblot evaluation of the 29-kDa antigen from adult worms *Angiostrongylus cantonensis* for diagnosis of human angiostrongyliasis. Asian Pac J Allerg Immunol. 2001; 19: 267-73.
 31. Chotmongkol V, Sawadpanitch K, Sawanyawisuth K, Louhawilai S, Limpawattana P. Treatment of eosinophilic meningitis with a combination of prednisolone and mebendazole. Am J Trop Med Hyg. 2006; 74: 1122-24.
 32. Cowie, RH. Biology: taxonomy, identification, and life cycle of *Angiostrongylus cantonensis*. 2011.
 33. สำนักงานระบาดวิทยา กรมควบคุมโรค กระทรวงสาธารณสุข [2558] Eosinophilic Meningitis. [Online]. Available from: http://www.boe.moph.go.th/boedb/surdata/506wk/y59/d55_0159.pdf [อ้างถึง 18 มกราคม 2559].